浜田医療センターの理念

「心のこもった、情のある医療」

基本方針
1. 健康を守る
2. 高度な医療
3. 地域連携

患者さんの権利

- 人格・価値観が尊重される権利
- 良質な医療を受ける権利
- 十分な説明と情報を得る権利
- 自己決定の権利
- 個人情報が守られる権利

浜田駅北医療フェスタ開催のお知らせ

2015年
10月18日(日) 9:30〜15:00

浜田駅北医療フェスタは、色々なイベントや体験を通して、お子様の未来の選択肢の一つとして、医療を考えてもらいたいという気持ちで始めたのがきっかけです。ぜひ、ご家族で参加して医療(病院)を身近に感じてください。

contens

2〜4 特集「膵癌について」
5 地域人vol.13
6〜7 シリーズ・医療機関のご紹介
8 連載・災害医療をたしなむ vol.14
9 高額療養費制度が変わりました!
10〜12 特集「医師になる道筋」
13 診療看護師の活動について
14 地域のホスピタリティを訪ねて
15 瓦礫の下の医療
16 職場紹介: 5階南病棟紹介
17 脳卒中リハビリテーション
18 お年寄りと肺炎
19 『看護の日』のイベントを終えて
20〜21 看護学校だより
22 地域医療連携室からのお知らせ
23 夏の特別メニュー
地域の命を守り・育む企業のご紹介
24 外来診療担当医表

特集

膵(すい)癌について

消化器内科 生田 幸広



みなさんは膵癌と聞くと何を思われますか?

進行が速い?早期発見が難しい?どちらもその通りです。膵癌と診断された人が5年後も生きていられる確率(5年生存率)は約5%で、他の癌に比べると極端に低い数値です。膵癌の予後を改善するには早期発見につきます。膵癌の早期発見についての当科の取り組みと膵癌についての解説をします。

1. 総 論

膵臓とは胃の裏側、背骨の前側にある厚さ2cm程度の細長い臓器です(図1)。消化酵素を含む膵液を作り主膵管を通じて十二指腸に流す仕事と、血糖値を下げるインスリンというホルモンを作り血中に流す仕事を担っています。

その膵臓にできる悪性腫瘍=癌のうち、最も多いのが膵管癌、いわゆる膵癌といわれるものです。

膵癌は2013年の癌死亡数、第4位と決して稀な病気ではありません。やや男性に多く、40歳代から増加し60歳代がピークとなります。原因としては遺伝や喫煙・肥満のほかに、糖尿病・慢性膵炎・膵管内乳頭粘液性腫瘍(IPMN)といった合併疾患も危険因子とされています。特に糖尿病は初めて糖尿病と診断された、または急に血糖値が悪くなったときは膵癌発症の可能性があります。

自覚症状としては黄疸、腹痛、腰痛・背中の痛み、体重減少などがあります。腫瘍の位置によって症状にばらつきがあります。

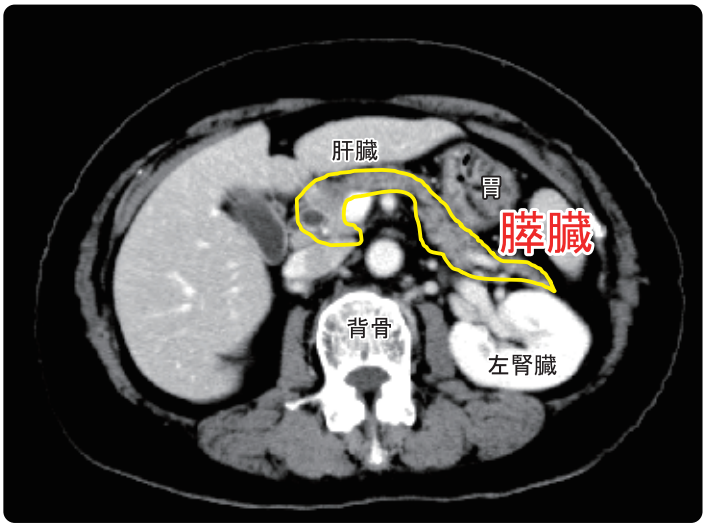

【図１】胃、肝臓の後ろに細長い膵臓（黄色線で囲んだ部分）がある。

2. 検　査

①腹部エコー（超音波検査）：図2

簡便に行うことができ、多くの場合最初に行う検査になります。膵臓は胃の裏側にあり、大腸もその近くにあるため空気に弱い超音波では膵臓が見えないこともあります。2cm以下の小さな膵癌を見つけることは難しいですが、主膵管の拡張(2mm以上)やのう胞(水の袋)を見つけることで精密検査を追加します。

②CT(膵ダイナミックCT)：図3

膵臓の精密検査の場合、造影剤を点滴しながら時間をずらして何度かCTの機械に入ります。多くの癌と違い、膵癌はあまり造影剤に染まらないのが特徴です。造影剤の染まり方で、膵臓にできる他の腫瘍と区別することも可能です。また、周囲の血管との位置関係を見ることで手術が可能かどうかも評価可能です。造影剤アレルギーの方、気管支喘息などの疾患がある方、腎機能の悪い方にはできません。

③MRI(MRCP)：図4

MRIで得られた画像をもとに、膵管や胆管だけを抜き取って画像化します。それらの管がどこからどのくらい狭いのか評価するだけでなく、水分子の拡散を評価することで腫瘍の有無を確認できることがあります。

当院には診断能の高い3テスラの機器が導入されており高い画質での検査が可能です。CTと違い放射線被爆はありませんが磁力を使った検査のため、一部のペースメーカーなど体に金属が入っている方、撮影に時間がかかるため閉所恐怖症や安静の保てない方にはできません。

④超音波内視鏡(EUS)：図5

上の①～③で異常があった場合に行う検査です。胃カメラの先端に超音波がついた特殊な胃カメラを飲んでいただき、胃や十二指腸の中から膵臓を検査します。膵臓のすぐ近くから観察可能なため、最も詳細に検査することが可能で、CTやMRIでは発見できない小さな膵癌も発見可能です。島根県内には5施設のみ導入されており、出雲より西では当院のみ検査可能です。

検査時間は20～30分程度ですが太いカメラのため鎮静剤を使用します。そのため2時間は少なくとも安静にしていただく必要があり、車での来院は禁止としています。また、入院が必要になりますが腫瘍を認める場合は超音波内視鏡から針を出して膵臓の組織を採取する(EUS-FNA)こともできます。

⑤内視鏡的逆行性胆管膵管造影(ERCP)

十二指腸にある膵管の出口からカテーテルを挿入し、造影検査や膵液を採取し細胞診を行う検査です。検査後の膵炎のリスクがあるため、その他の検査で膵腫瘍を疑うときに行います。膵癌による閉塞性黄疸を起こしているときに胆汁ドレナージ(流れをよくすること)も可能です。

【図2】腹部エコー

文献2)より

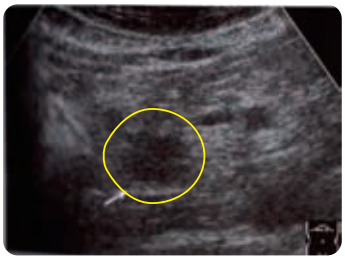

黄色で囲んだ部位が膵癌

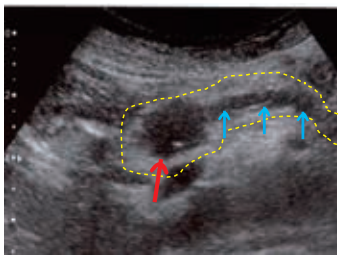

黄色破線内が膵臓。
腫瘍（赤矢印）から尾側の
主膵管拡張（青矢印）を認める

【図3】腹部CT

文献2)より

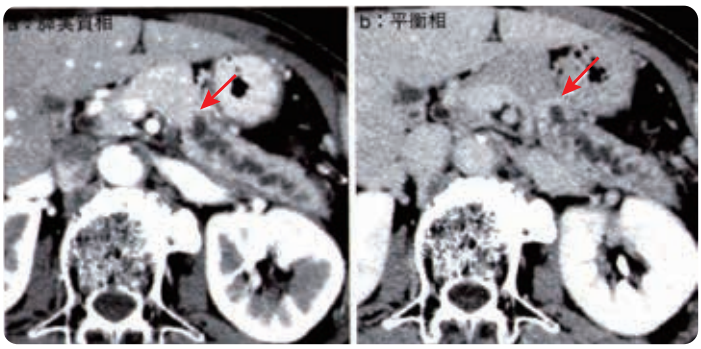

左の画像では主膵管の拡張のみで腫瘍は確認できない。
少し時間を遅らせた右の写真では淡く造影される（白く映る）部位がある。⇒ 他の検査で膵癌と診断。

【図4】MRI

文献2)より

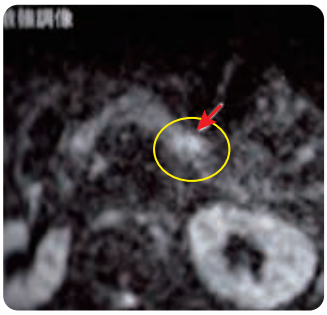

拡散強調像で高信号

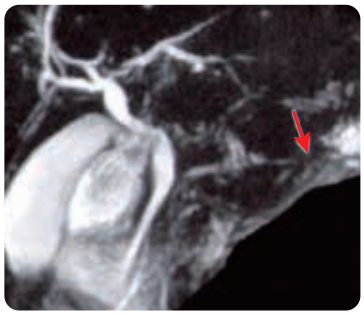

主膵管の狭窄

【図5】超音波内視鏡

文献2)より

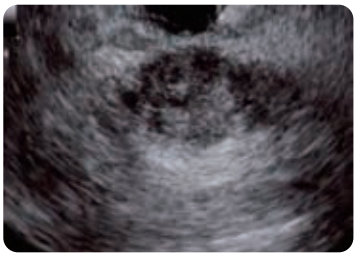

胃の中からの観察で膵臓内に
黒い腫瘤＝膵癌

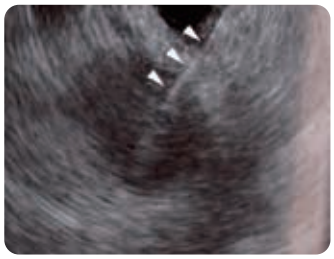

針生検

3. 癌の早期発見に向けて

腫瘍が2cm以下で腫瘍が膵臓内に留まり、かつリンパ節転移のない膵癌、いわゆるステージⅠの膵癌で発見できれば手術での長期生存が期待でき、5年生存率も67%と言われています。しかし、ステージⅠの膵癌は全体の2%に過ぎず、多くは残念ながら進行した状態で発見されます。当院でも手術できない状態で見つかる場合が多いのが現状です。

検診の普及、検査・治療の進歩により多くの癌の予後が改善される一方、早期発見はまだまだ難しいと言わざるを得ない状況です。しかし膵癌の危険因子を持つ人、膵癌の可能性がある人を地域をあげて拾い上げることで早期発見につながると考えています。

すぐには難しいかもしれませんが5年、10年先には手術可能な膵癌の発見率が向上し膵癌の予後が改善される、そんな日が来ることを信じています。

追伸 開業の先生方、他科の先生方へ

いかにして早期発見を増やしていくか。当然のことながら膵癌診療にあたる我々消化器内科の画像診断能力、内視鏡技術のレベルアップも必要ですが、一番大切なことは開業されておられる先生方や他科の先生方との連携と考えています。

急激な血糖コントロールの悪化や2mm以上の主膵管拡張、膵のう胞性病変を認めた際には膵癌の発症を考慮していただき、膵ダイナミックCTやMRCPをご検討いただくか、毎週火曜日の私の外来に紹介していただけますでしょうか。特に糖尿病の方を診療される機会は多いと思いますので、初発時や増悪時に膵癌を懸念していただけると膵癌の早期発見につながるのではないかと考えております。

〈参考文献〉
1) 膵癌診療ガイドライン2013年度版
2) 臨床消化器内科　vol.26 No.1 2011 膵癌 up-to-date
3) 膵癌の早期診断は可能か　糸井隆夫　医学のあゆみ　vol.252 No.8 2015

■超音波診断システム

超音波を身体に当て、それが臓器や組織にぶつかってはね返ってくる信号を受信し、臓器などの様子を映像化します。

超音波は、腫瘍や炎症の有無など臓器、組織の状態によって反射して戻ってくる信号が変化します。その信号の違いをコンピュータで解析し、画像に表すものです。

超音波診断装置の大きな特徴として、リアルタイムに動いている内臓や組織を見ることができます。それに加えて装置そのものも小型で、大掛かりな検査準備も必要がないほか、放射線を使わないため身体への負担が少ないこともメリットのひとつです。

■超音波内視鏡（左）

胃や十二指腸の中から膵臓や胆嚢、総胆管を描出し検査します。

胸やお腹の中のリンパ節や粘膜下腫瘍の検査も可能です。超音波で確認しながら組織や細胞を採取することも可能です。